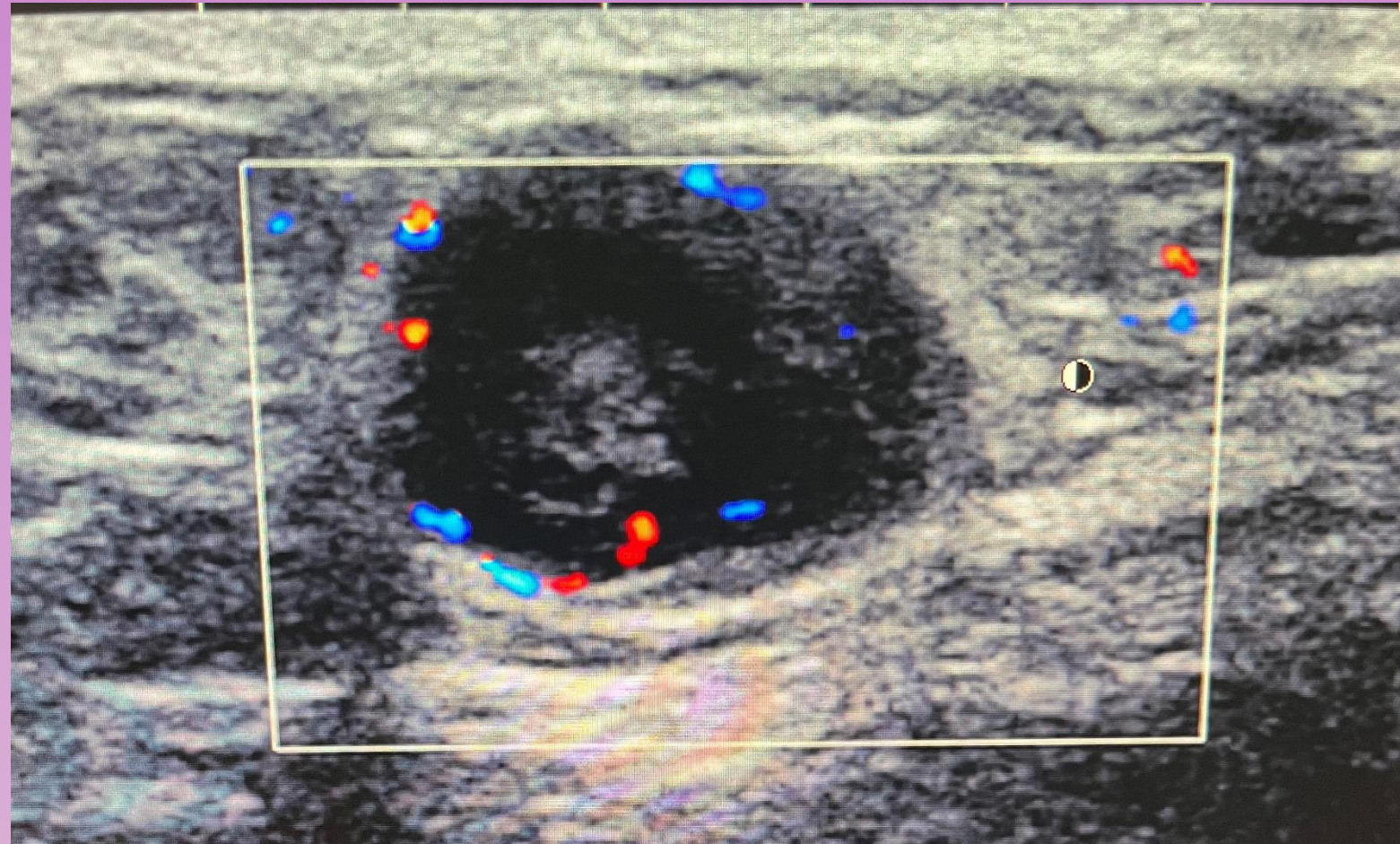


ULOGA CITOLOGIJE U DIJAGNOSTICI MELANOM

DINKO KUZMIĆ, ZDRAV.-LAB. TEHNIČAR, ODJEL ZA CITOLOGIJU I PATOLOGIJU, ŽUPANIJSKA BOLNICA ČAKOVEC

PRIKAZ SLUČAJA:

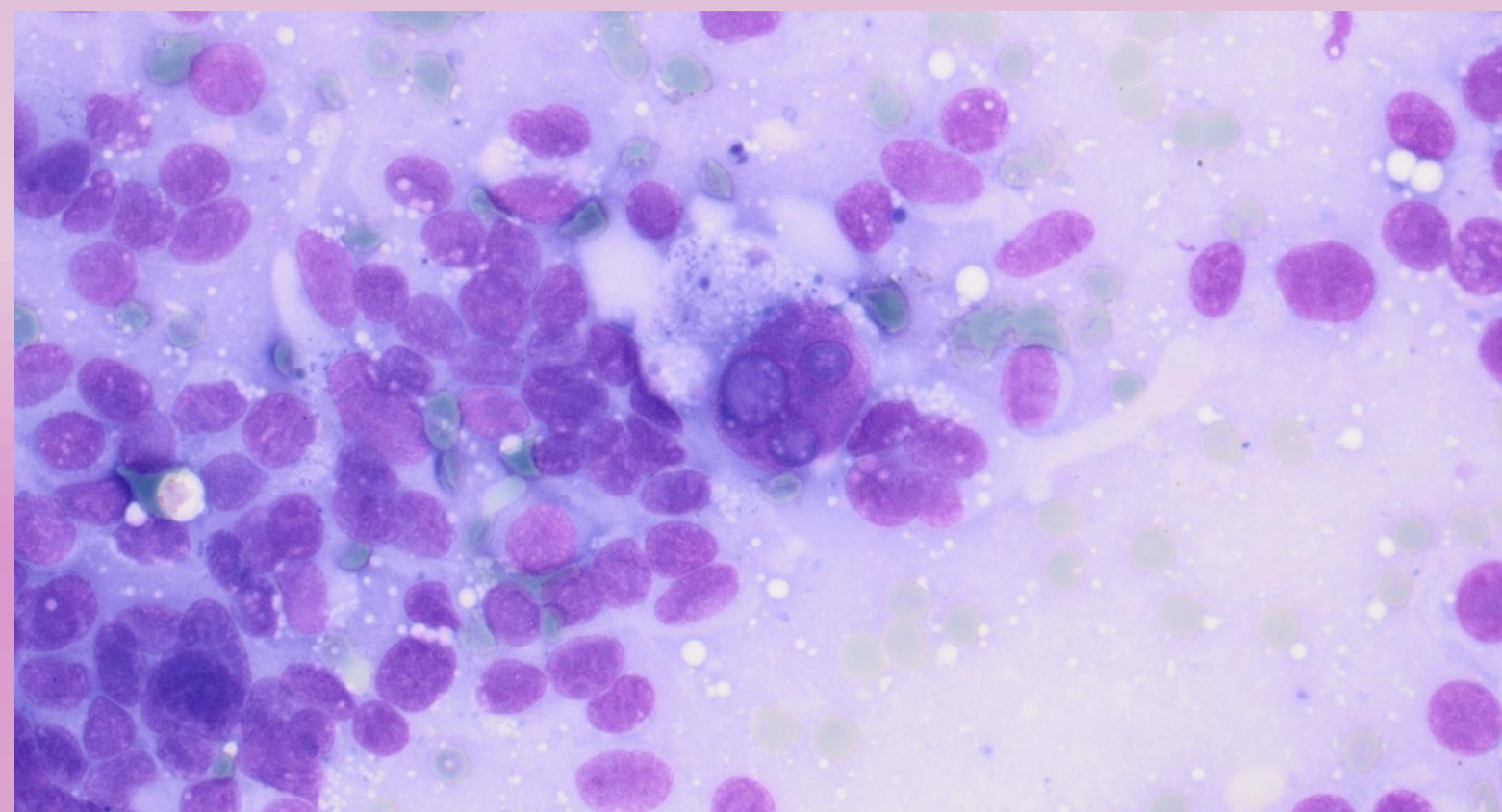
CITOLOŠKOM PUNKCIJOM TANKOM IGLOM POD KONTROLOM UZV-a (SLIKA 1)



SLIKA 1

DOBIJE SE SADRŽAJ KOJI SE OBOJI STANDARDNOM TEHNIKOM PO MAY-GRUNWALD-GIEMSI.

U RAZMAZU SE NAĐU BROJNE MALIGNNE STANICE POJEDINAČNO, U NAKUPINAMA I TRAČCIMA (SLIKA 2)

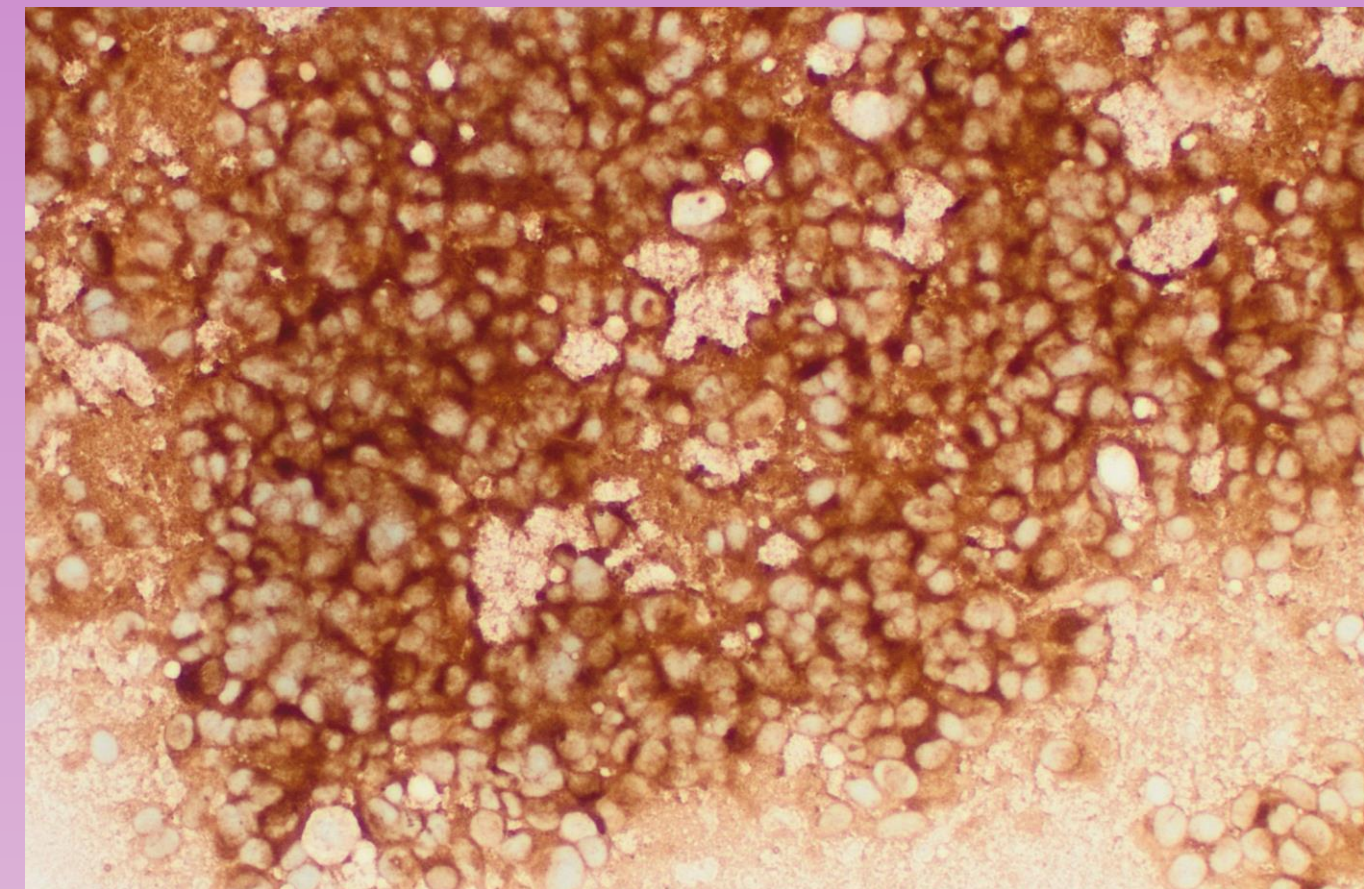


SLIKA 2

UVOD:

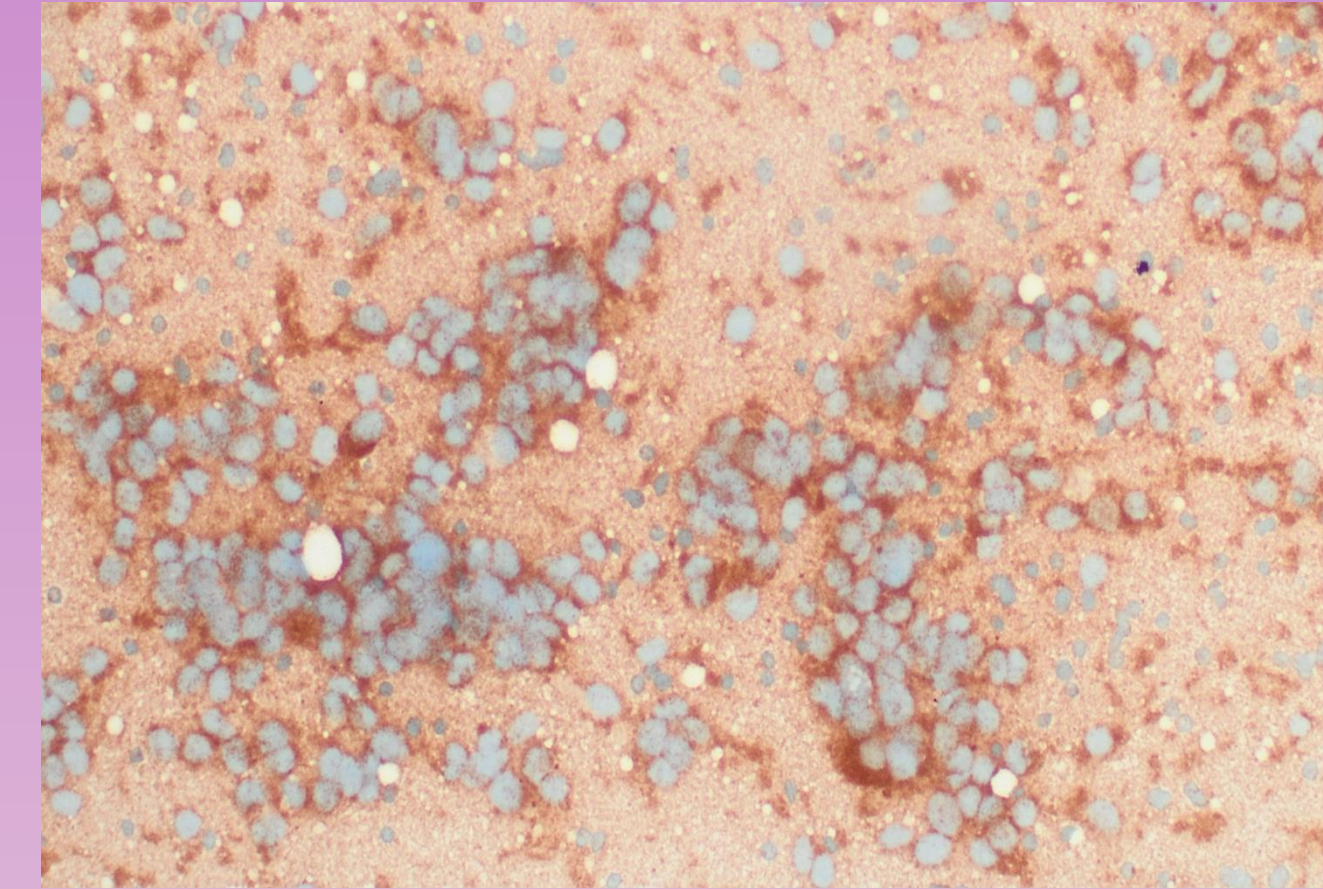
PACIJENT JE 44-GODIŠNJI MUŠKARAC KOJI PRIMJEĆUJE ČVOR U DONJEM DIJELU AKSILE U SRENJOJ AKSILARNOJ LINIJI KOJA SE POD UZV-OM OPISUJE KAO ATEROM ILI LIMFNI ČVOR I PREPORUČUJE SE CITOLOŠKA PUNKCIJA.

PREPARATE DODATNO BOJIMO IMUNOCITOKEMIJSKI (SLIKA 3, SLIKA 4, SLIKA 5)



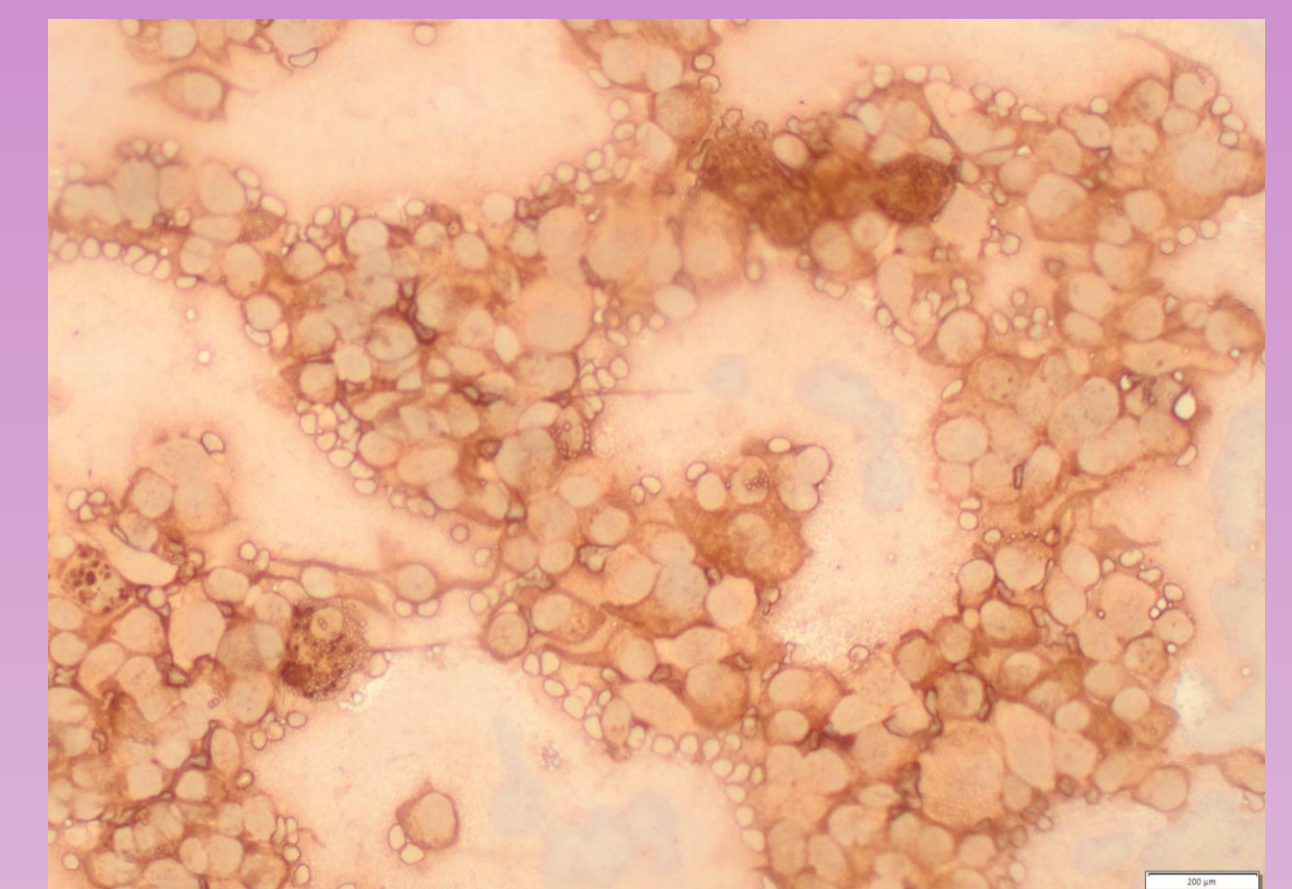
MELAN A CLONE A103

SLIKA 3



MELANOSOME CLONE HMB 45

SLIKA 4



VIMENTIN CLONE V9

SLIKA 5

POSTAVLJA SE DIJAGNOZA METASTAZE MELANOMA U LIMFNI ČVOR NEPOZNATOG PRIMARNOG SJELA. NALAZ JE POTPUNO NEOČEKIVAN OD STRANE UKLJUČENIH LIJEČNIKA, OD PRIMARNOG, RADIOLOGA I CITOLOGA I VELIKI ŠOK ZA PACIJENTA.

PACIJENT SE DALJE DETALJNO OBRAĐUJE. NA LEĐIMA DESNO TORAKALNO NAĐE SE SUSPEKTNA PROMJENA KOJA SE ODSTRANI EKSCIZIJOM I ŠALJE NA PHD KAO I GORE OPISANI PUNKTIRANI ČVOR. NALAZI PHD-A KOŽNE PROMJENE JE MELANOMA CUTIS, POVRŠINSKO ŠIREĆI, PT1(0,18MM), A ČVORA MELANOMA METASTATICUM LYMPHONODI I/I.(14MM). TIME JE POTVRĐENA PRVOBITNA CITOLOŠKA DIJAGNOZA. MOLEKULARNOM OBRADOM DOKAZANA JE MUTACIJA V600 BRAFGENA ČIME JE PACIJENT PODOBAN ZA TERAPIJU TZV. PAMETNIM LIJEKOM (DABRAFENIB I TRAMETINIB).

TERAPIJA JE TRENUTNO U TIJEKU. OČEKUJE SE POZITIVAN ISHOD.

ZAKLJUČAK:

CITOLOGIJA JE KLJUČNA ZA POSTAVLJENJE DIJAGNOZE U SLUČAJEVIMA KADA SE PRVO NAĐE ČVOR (METASTAZA), A TEK POSLIJE PRIMARNA PROMJENA NA KOŽI.

ŽELIMO NAGLASITI POTREBU DA SE SVAKA BIOPSIJA I ODSTRANJENI KOMAD TKIVA S KOŽE MORA POSLATI NA PHD UPRAVO IZ RAZLOGA JER JE MELANOM VRLO NEPREDVIDLJIVA BOLEST S MNOGO RAZLIČITIH I NEOČEKIVANIH KLINIČKIH SLIKA.